© Коллектив авторов, 2011

СОЧЕТАННОЕ ПРИМЕНЕНИЕ ОБОГАЩЕННОЙ ТРОМБОЦИТАМИ АУТОПЛАЗМЫ И БИОКОМПОЗИЦИОННОГО МАТЕРИАЛА КОЛЛАПАН В КОМПЛЕКСНОМ ЛЕЧЕНИИ БОЛЬНЫХ С ДЛИТЕЛЬНО НЕСРАСТАЮЩИМИСЯ ПЕРЕЛОМАМИ И ЛОЖНЫМИ СУСТАВАМИ ДЛИННЫХ КОСТЕЙ КОНЕЧНОСТЕЙ

Г.А. Кесян, Г.Н. Берченко, Р.З. Уразгильдеев, Д.С. Микелаишвили, Б.Н. Шулашов

ФГУ «Центральный научно-исследовательский институт травматологии и ортопедии им. Н.Н. Приорова» Минздравсоцразвития России, Москва

В комплексном хирургическом лечении 158 больных с замедленно консолидирующимися переломами и ложными суставами длинных костей конечностей использовали наноструктурированный биокомпозиционный материал Коллапан и обогащенную тромбоцитами аутоплазму (PRP). Показано, что сочетанное применение Коллапана и PRP является доступным, безопасным и эффективным способом активизации репаративной регенерации кости. Консолидация переломов и ложных суставов достигнута у 97,8% больных, тогда как в контрольной группе (традиционное хирургическое лечение) — у 81,4% пациентов. При этом сроки сращения переломов сократились на 11±2,3 дня, ложных суставов — на 20±4,3 дня. Наноструктурированный Коллапан является идеальной матрицей для иммобилизации выделяющихся из тромбоцитов аутологичных факторов роста, способствующих активизации заживления переломов кости.

Ключевые слова: ложный сустав, замедленное сращение перелома, репаративный остеогенез, Коллапан, обогащенная тромбоцитами аутоплазма.

Combined Application of Platelet-Rich Plasma and Biocomposite Material Collapan in Complex Treatment of Patients with Non-United Fractures and Pseudarthrosis of Extremity Long Bones

G.A. Kesyan, G.N. Berchenko, R.Z. Urazgil'deev, D.S. Mikelaishvili, B.N. Shulashov

Nanostructural biocomposite material Collapan and platelet-rich autoplasma (PRP) were applied for the treatment of 158 patients with non-consolidating fractures and pseudarthrosis of extremities' long bones. It was shown that combined application of Collapan and PRP was available, safe and effective measure for activization of reparative bone regeneration. Consolidation of fractures and healing of pseudarthroses was achieved in 97.8% of patients. In control group (traditional surgical treatment) positive results was achieved in 81.4% of patients. Terms of fracture consolidation reduced by 11.0±2.3 days, of pseudarthroses healing – by 20±4.3 days. Nanostructural Collapan is a perfect matrix for isolation of autologous growth factors from platelets that contribute to fracture healing activization.

Key words: pseudarthrosis, delayed fracture healing, reparative osteogenesis, Collapan, platelet-rich autoplasma.

С развитием техники и ростом урбанизации число высокоэнергетических травм скелета увеличивается. При этом, несмотря на определенные научные и практические достижения травматологии и ортопедии, частота осложнений в виде замедленной консолидации костных отломков, формирования ложных суставов и дефектов костей не имеет тенденции к снижению. Это определяет актуальность проблемы активизации репаративного остеогенеза, особенно при нарушении процессов заживления переломов [2, 7, 11]. В последние годы для заполнения костных дефектов и стимуляции репаративного остеогенеза широко применяются различные кальций-фосфатные материалы, по химическому составу сходные с минеральной фазой скелета человека [1, 6, 9, 13]. С целью активизации заживления ран и остеогенеза используют обогащенную тромбоцитами аутоплазму (Platelet-Rich Plasma — PRP) [5, 15, 18, 19]. Аутологичная PRP представляет собой концентрированную суспензию тромбоцитов в ограниченном объеме плазмы.

В проведенных нами экспериментально-морфологических исследованиях было выявлено значительное повышение активности репаративного остеогенеза при сегментарных дефектах лучевой кости кроликов в условиях сочетанного использования PRP и биокомпозиционного материала Коллапан (содержит синтетический наноструктурированный гидроксиапатит, коллаген и антибиотики). Это послужило обоснованием применения данного метода в клинической практике [4].

Целью настоящего исследования была оценка эффективности комплексного применения PRP и Коллапана при лечении больных с замедленно кон-

солидирующимися переломми и ложными суставами длинных костей конечностей.

МАТЕРИАЛ И МЕТОДЫ

В исследование включен 201 больной в возрасте от 19 до 65 лет. Пациенты были разделены на две группы — основную и контрольную. В *основную группу* вошли 158 больных, лечившихся с применением PRP и Коллапана. *Контрольную группу* составили 43 пациента, лечившихся без использования данного комплекса. Замедленно консолидирующиеся переломы в основной группе были у 67 (42,4%), в контрольной группе — у 17 (39,5%) больных, несросшиеся переломы и ложные суставы длинных костей — соответственно у 91 (57,6%) и 26 (60,5%) пациентов. Длительность существования несросшихся переломов и ложных суставов составляла от 4 мес до 12 лет. В обеих группах в большинстве случаев проводился накостный остеосинтез (112 больных), чрескостный остеосинтез применялся у 48, внутрикостный — у 41 больного. Распределение пациентов по способу остеосинтеза в основной и контрольной группах было идентичным.

Приготовление обогащенной тромбоцитами плазмы (PRP — Platelet-Rich Plasma) [8]. За 2–4 ч до операции у больного производили аутозабор крови в количестве 420–450 мл и подвергали ее в лаборатории переливания крови двукратному центрифугированию в аппарате «Multifuge 4 KR» фирмы «Termo Electron LED GmbH» (Германия) в стерильных пробирках. Следует заметить, что не всякая центрифуга пригодна для получения PRP. Идеальной для этой цели является автоматизированная установка двойного центрифугирования «SmartPReP», в которой кровью подвергается двукратному центрифугированию в стерильных условиях без открывания контейнера до стадии забора обогащенной тромбоцитами плазмы. Более дешевая и, к сожалению, менее эффективная альтернатива — использование лабораторных центрифуг, которые также различаются по своим возможностям в плане эффективности дифференциального центрифугирования цельной крови.

На первом этапе аутокровь центрифугируется при 2300 оборотах в минуту в течение 5 мин — происходит отделение эритроцитной массы от плазмы. На втором этапе плазма крови центрифугируется при 4000 оборотах в минуту также в течении 5 мин, затем надосадочную жидкость отделяют и в стерильном пакете остается обогащенная тромбоцитами плазма в количестве 20–30 мл. Приготовленную обогащенную тромбоцитами аутоплазму в стерильном пакете доставляют в операционную непосредственно перед операцией, пакет вскрывают и выливают его содержимое в стерильный медицинский контейнер, в который помещаются также гранулы Коллапана (соотношение Коллапан : PRP равно 1:1,5–2). Контейнер с взвесью изолируют от света, взвесь периодически помешивают шпателем. Далее вводят в нее хлористый кальций (из расчета 0,4–0,42 мл на 10 мл содержимого), что способствует превращению приготовленной жидкой массы в желеобразную.

Применение обогащенной тромбоцитами плазмы в сочетании с Коллапаном

При открытых методах хирургического лечения обнажают место повреждения, удаляют интерпонированные мягкие ткани, вскрывают костномозговые каналы, при необходимости экономно резецируют концы костных отломков. После репозиции отломков и выполнения стабильного остеосинтеза производят тщательный гемостаз операционной раны. В область перелома или дефекта имплантируют полученную желеобразную массу (PRP + Коллапан) и укрывают эту область мышечными тканями циркулярно (в виде муфты); рану послойно ушивают. При необходимости дренирования послеоперационной раны с целью обеспечения оттока раневого содержимого допустимо оставление резинового выпускника или дренажной трубки в режиме пассивного вакуумирования на 12–24 ч.

При применении закрытых методов хирургического лечения обогащенную тромбоцитами плазму и Коллапан вводят в область перелома (дефекта) перкутанно через проводник-кондуктор. Выполняют стабильный остеосинтез аппаратом наружной фиксации (Илизарова, Волкова—Оганесяна и др.).

Оставшуюся после приготовления препарата часть эритроцитной массы и плазмы (около 400 мл) внутривенно капельно медленно возвращают в кровяное русло пациента во время операции или в раннем послеоперационном периоде.

В случаях возможного избыточного плотного заполнения полости (дефекта кости) желеобразным препаратом существует риск миграции его в мягкие ткани или по ходу раневого канала при локализации повреждения в анатомической области с невыраженным мышечным массивом (например в проекции гребня большеберцовой кости). Поэтому вводить PRP и Коллапан следует рыхло, с легким утрамбовыванием, в объеме чуть меньше имеющегося костного дефекта. Более плотного введения препарата не требуется, поскольку при контакте с раневым содержимым и элементами костного мозга происходит увеличение его объема («набухание») до 10% от исходного.

При дефиците мягких тканей, когда сформировать полноценную мышечную муфту вокруг зоны введения препарата невозможно, следует использовать Коллапан + PRP в соотношении 1:2 (т.е. увеличить долю обогащенной тромбоцитами аутоплазмы). При этом гранулы Коллапана должны находиться на поверхности PRP-геля, непосредственно прилегающего к зоне перелома или дефекта, что создает дополнительную муфту, отграничивающую Коллапан от вышележащих мягких тканей.

РЕЗУЛЬТАТЫ

Случаев гнойно-воспалительных осложнений в послеоперационном периоде в основной группе не наблюдалось. В контрольной группе такие осложнения имели место у 4 (9,3%) больных и потребовали повторных оперативных вмешательств и длительного восстановительного лечения. Сращение замедленно консолидирующихся переломов и ложных суставов длинных костей достигнуто в основной группе у 97,8% больных, в контрольной группе — у 81,4% пациентов. При замедленно консолидирующихся переломах срок сращения в основной группе составил в среднем 66±0,4 дня, в контрольной — 77±2,7 дня, при ложных суставах в основной группе — 80±0,6 дня, в контрольной — 102±4,9 дня. Таким образом, сочетанное применение обогащенной тромбоцитами плазмы и Коллапана позволило сократить сроки сращения соответственно на 11±2,3 и 20±4,3 дня.

Приведем клинические примеры.

Больная Л., 43 лет, поступила в ЦИТО с диагнозом: ложный сустав средней трети правой бедренной кости, перелом металлической пластины. Травму получила в результате автоаварии. В больнице по месту жительства диагностирован многооскольчатый перелом средней трети правой бедренной кости (рис. 1, *а*), произведен остеосинтез пластиной Liss. Через 8 мес при ротационном повороте туловища при фиксированной стопе отметила боль, подвижность в средней трети правой бедренной кости. При контрольной рентгенографии выявлен ложный сустав правой бедренной кости, перелом металлической пластины (рис. 1, *б*). Больная госпитализирована в ЦИТО, где произведена операция: удаление металлоконструкции, экономная резекция об-

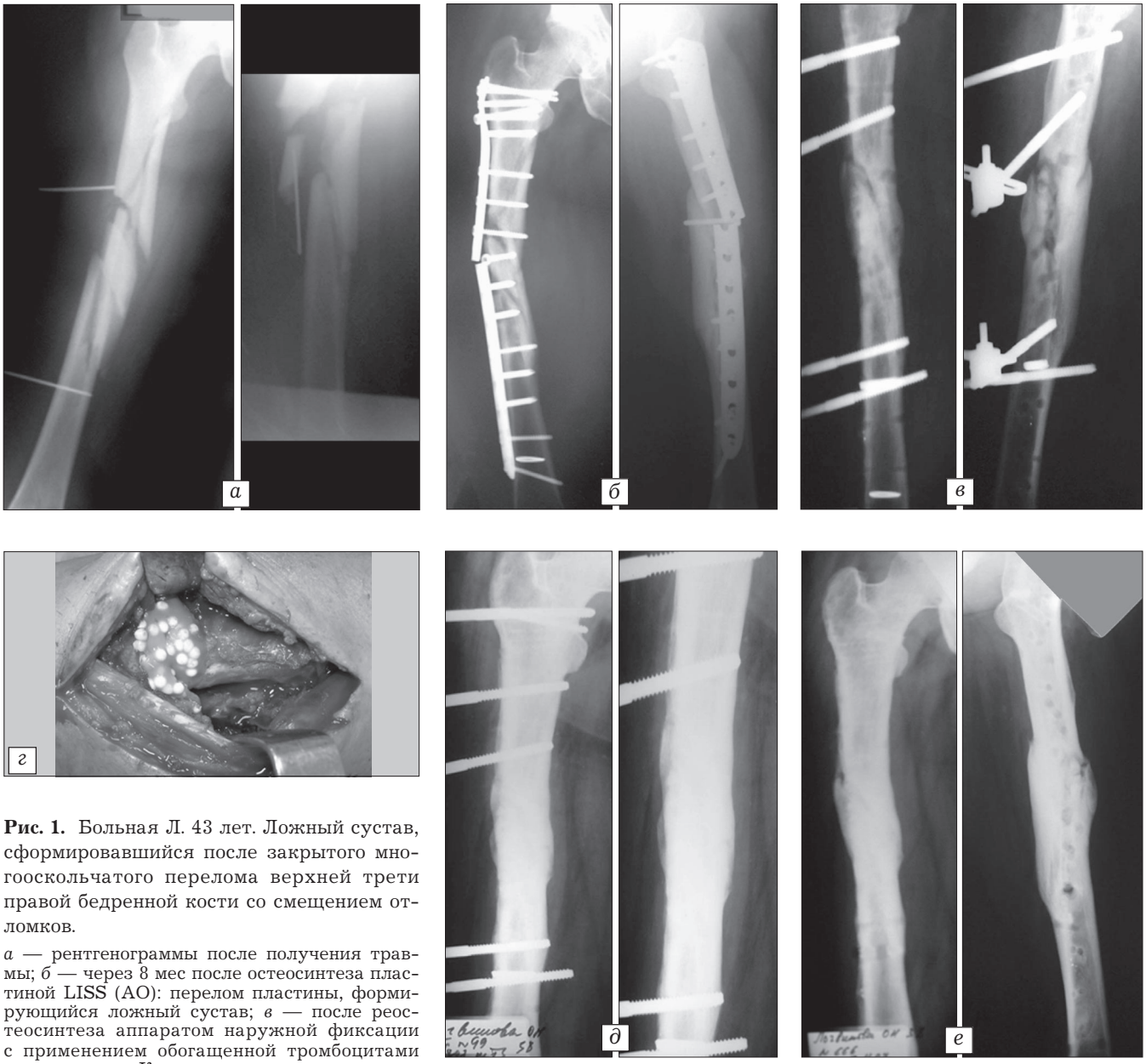

Рис. 1. Больная Л. 43 лет. Ложный сустав, сформировавшийся после закрытого многооскольчатого перелома верхней трети правой бедренной кости со смещением отломков.

а — рентгенограммы после получения травмы; *б* — через 8 мес после остеосинтеза пластиной LISS (AO): перелом пластины, формирующийся ложный сустав; *в* — после реостеосинтеза аппаратом наружной фиксации с применением обогащенной тромбоцитами аутоплазмы и Коллапана;

г — имплантация препарата в область операции; *д* — рентгенограммы через 5 мес после повторной операции: консолидация в области ложного сустава; *е* — через 6 мес: аппарат наружной фиксации демонтирован.

ласти ложного сустава, реостеосинтез стержневым аппаратом наружной фиксации МКЦ с заполнением костного дефекта Коллапаном и обогащенной тромбоцитами аутоплазмой в соотношении 1:1,5 (рис. 1, *в*, *г*). Послеоперационный период протекал без осложнений, рана зажила первичным натяжением. Швы сняты на 12-е сутки. Больная выписана на амбулаторное лечение. Ложный сустав сросся через 5 мес (рис. 1, *д*). Через 6 мес при полном объеме движений в тазобедренном и коленном суставах произведен демонтаж аппарата (рис. 1, *е*).

Больной А., 45 лет, поступил в ЦИТО с диагнозом: несросшийся многооскольчатый перелом на границе средней и нижней трети правой плечевой кости со смещением отломков. Травму получил 4 мес назад в результате падения при катании на горных лыжах. Лечился по месту жительства в гипсовой повязке. Через 4 мес при контрольной рентгенографии выявлено несращение перелома (рис. 2, *а*). В ЦИТО произведена операция: репозиция отломков, остеосинтез аппаратом наружной фиксации Репофикс с применением обогащенной тромбоцитами аутоплазмы и Коллапана (рис. 2, *б*). При рентгенографии через 4 мес констатирована консолидация отломков. Аппарат демонтирован (рис. 2, *г*, *д*). Проведен курс реабилитации. Движения в смежных суставах восстановлены в полном объеме.

Больная Г., 30 лет, поступила в ЦИТО с диагнозом: ложный сустав средней трети левой бедренной кости. Травму получила 1 год назад в результате дорожно-транспортного происшествия. По поводу закрытого перелома средней трети бедренной кости по месту жительства был выполнен остеосинтез интрамедуллярным штифтом. Перелом не сросся, сформировался ложный сустав (рис. 3, *а*). В ЦИТО произведен реостеосинтез бедренной кости пластиной с декортикацией, экономной резекцией и применением обогащенной тромбоцитами аутоплазмы и Коллапана (рис. 3, *б*, *в*). При контрольной рентгенографии через 6 мес отмечена консолидация в области ложного сустава (рис. 3, *г*). Через 1 год металлоконструкция удалена, пациентка выписана из клиники с полным объемом движений в смежных суставах (рис. 3, *д*, *е*).

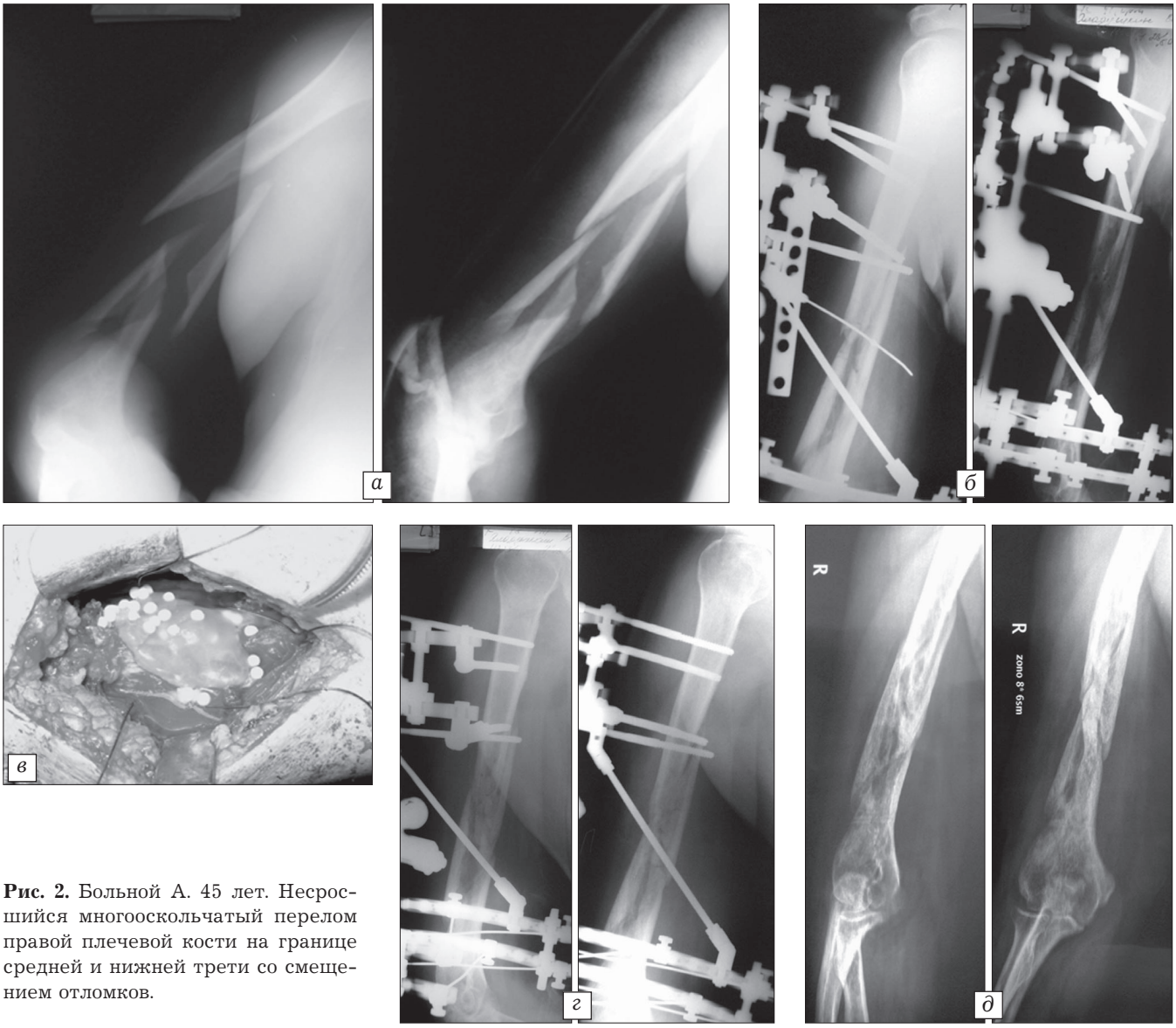

Рис. 2. Больной А. 45 лет. Несросшийся многооскольчатый перелом правой плечевой кости на границе средней и нижней трети со смещением отломков.

а — рентгенограммы через 4 мес после травмы; *б* — после остеосинтеза аппаратом Репофикс с применением обогащенной тромбоцитами аутоплазмы и Коллапана; *в* — имплантация препарата в область операции; *г* — рентгенограммы через 4 мес после операции: сращение перелома; *д* — после демонтажа аппарата.

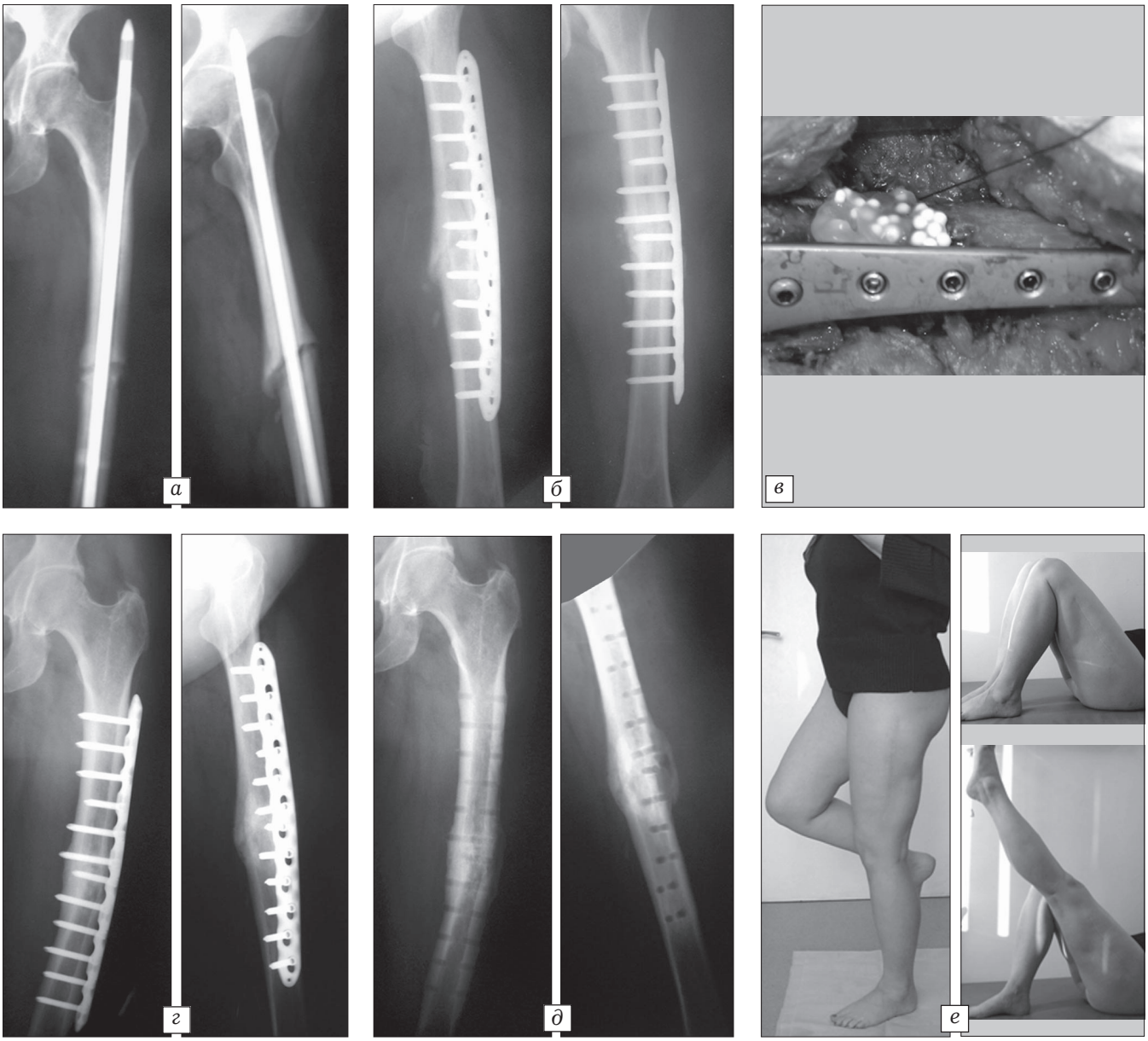

Рис. 3. Больная Г. 30 лет. Ложный сустав, сформировавшийся после закрытого перелома средней трети левой бедренной кости.

а — рентгенограммы при поступлении в ЦИТО; *б* — после реостеосинтеза пластиной LCP с применением обогащенной тромбоцитами аутоплазмы и Коллапана; *в* — имплантация препарата в область операции; *г* — рентгенограммы через 6 мес после повторной операции: консолидация в области ложного сустава; *д*, *е* — рентгенограммы и функциональный результат через 1 год.

ОБСУЖДЕНИЕ

Для замещения дефектов кости и активизации репаративного остеогенеза разрабатываются и все шире используются в клинической практике кальций-фосфатные материалы или их композиты на основе гидроксиапатита и трикальцийфосфата. Разные виды этих материалов применяются при травмах, после резекции опухолей, при формировании спондилодеза [14, 16].

В многочисленных экспериментально-морфологических исследованиях на мелких животных и собаках показано, что биокомпозиционный материал Коллапан, обладая антимикробными, остеокондуктивными и остеоиндуктивными свойствами, является постепенно резорбируемой матрицей, на поверхности которой в области условно асептических и инфицированных костных дефектов формируется новообразованная кость [1, 3, 6]. Эти данные послужили основанием для использования Коллапана в комплексном лечении 454 пациентов с оскольчатыми переломами, замедленно срастающимися переломами и ложными суставами [10]. У всех больных получены отличные и хорошие результаты, а имевшиеся единичные осложнения были обусловлены погрешностями оперативного вмешательства или недооценкой характера патологического очага. Гладкое течение послеоперационного периода способствовало со-

кращению срока пребывания больных в стационаре в среднем до 14–16 дней [9] (при использовании традиционных способов лечения больным с аналогичной патологией требуется госпитализация в среднем до 18,7 дня [11]).

С целью активизации остеогенеза используют обогащенную тромбоцитами аутоплазму [5, 8, 9, 17–19]. В аутологичных тромбоцитах содержатся многочисленные факторы роста и цитокины, способствующие регенерации поврежденной кости. В α-гранулах тромбоцитов выявлено свыше 30 ростовых факторов, из которых наиболее важное значение для регенерации кости имеют тромбоцитопроизводный фактор роста (PDG F), фактор роста эндотелия сосудов (VEG F) и трансформирующий фактор роста (TGF-β). Последний представляет собой большую группу белков, из них TGF-β1 и морфогенетические белки кости модулируют клеточную пролиферацию и дифференцировку малодифференцированных клеток в остеобласты, увеличивают синтез внеклеточного матрикса кости и ингибируют его деградацию [15, 19].

В ЦИТО для активизации репаративной регенерации костной ткани разработан метод сочетанного применения Коллапана и обогащенной тромбоцитами аутоплазмы [12]. В качестве живых клеток используется концентрат собственных тромбоцитов пациента, которые, разрушаясь в костном дефекте, выделяют многочисленные факторы роста, запускающие и активизирующие процессы остеогенеза. Коллапан выполняет роль постепенно лизирующейся матрицы, обладающей не только остеокондуктивными, антибактериальными, но и остеоиндуктивными свойствами [4].

Как показали проведенные ранее экспериментально-морфологические исследования, сочетанное применение Коллапана с аутологичной PRP оказывает выраженное активизирующее действие на процессы остеогенеза при заживлении дефектов кости. По-видимому, за счет синергизма действия Коллапана и аутологичной PRP процессы образования и созревания кости при этом выражены в большей степени, чем при использовании Коллапана или аутологичной PRP в отдельности [4].

В настоящем исследовании у больных, лечившихся по описанной методике, консолидация переломов и ложных суставов достигнута в 97,8% случаев против 81,4% в контроле (лечение традиционными методами). При этом сроки сращения при замедленно консолидирующихся переломах сократились по сравнению с контрольной группой на 11±2,3 дня, а при несросшихся переломах и ложных суставах длинных костей — на 20±4,3 дня.

Доступность, безопасность и эффективность способа сочетанного применения наноструктурированного биокомпозиционного материала Коллапан и обогащенной тромбоцитами аутоплазмы определяют целесообразность его использования в травматолого-ортопедической практике с целью стимуляции репаративного остеогенеза и профилактики инфекционных осложнений.

Л И Т Е Р А Т У Р А

1. *Арсеньев И.Г.* Экспериментально-морфологическое обоснование клинического применения деградируемых биоимплантатов в комплексном лечении переломов и ложных суставов длинных трубчатых костей: Автореф. дис. ... канд. мед. наук. — М., 2007.
2. *Балаян В.Д., Тишков Н.В., Барабаш Ю.А., Кауц О.А.* Хирургическое лечение псевдоартрозов длинных трубчатых костей с использованием дополнительных очагов костеобразования //Сибирский мед. журн. — 2009. — N 7. — С. 73–76.
3. *Берченко Г.Н., Кесян Г.А., Уразгильдеев Р.З. и др.* Сравнительное экспериментально-морфологическое исследование влияния некоторых используемых в травматолого-ортопедической практике кальций-фосфатных материалов на активизацию репаративного остеогенеза //Бюлл. Восточно-Сибирского науч. центра СО РАМН. — 2006. — N 4. — С. 327–332.
4. *Берченко Г.Н., Кесян Г.А, Микелаишвили Д.С.* Применение биокомпозиционного наноструктурированного препарата Коллапан и обогащенной тромбоцитами аутоплазмы в инжиниринге костной ткани //Травма. — 2010. — Т. 11, N 1. — С. 7–14.
5. *Брехов В.Л.* Хирургическое лечение больных с дефектами костной и хрящевой тканей с применением богатой тромбоцитами аутоплазмы: Автореф. дис. ... канд. мед. наук. — Курск, 2007.
6. *Бушуев О.*М. Использование Коллапана в комплексном лечении хронического остеомиелита: Автореф. дис. ... канд. мед. наук. — М., 1999.
7. *Деев Р.В., Исаев А.А., Кочиш А.Ю., Тихилов Р.М.* Пути развития клеточных технологий в костной хирургии //Травматол. ортопед. России. — 2008. — N 1. — С. 65–74.
8. *Инструкция по фракционированию консервированной крови* на клеточные компоненты и плазму (утв. МЗ СССР 11.06.87, № 06-14/24). — М., 1987. — С. 10.
9. *Кесян Г.А., Берченко Г.Н., Уразгильдеев Р.З. и др.* Комплексное лечение переломов и ложных суставов длинных трубчатых костей с использованием отечественного биокомпозиционного препарата Коллапан //Вестн. РАМН. —2008. — N 9. — С. 24–32.
10. *Кесян Г.А., Берченко Г.Н., Уразгильдеев З.И и др.* Опыт применения Коллапана в травматологии и ортопедии //Искусственные материалы в травматологии и ортопедии: Сб. работ 5-го науч.-практ. семинара. — М., 2009. — С. 39–41.
11. *Миронов С.П., Кокорина Е.П., Андреева Т.М., Огрызко Е.В.* Состояние травматолого-ортопедической помощи населению Российской Федерации //Вестн. травматол. ортопед. — 2007. — N 3. — С. 3–10.
12. *Пат. на изобретение № 2356508 РФ.* Способ лечения несросшихся переломов, ложных суставов и костных дефектов трубчатых костей /*Миронов С.П., Кесян Г.А., Берченко Г.Н. и др.* //Бюл. изобрет. N 15. — 2009.
13. *Уразгильдеев З.И., Бушуев О.М., Берченко Г.Н.* Применение КоллапАна для пластики остеомиелитических дефектов кости //Вестн. травматол. ортопед. — 1998. — N 2. — С. 31–35.
14. *Barrere F., Blitterswijr C.A., Groot K.* Bone regeneration: molecular and cellular interactions with calcium phosphate ceramics //Int. J. Nanomedicine. — 2006. — Vol. 1. — P. 317–322.
15. *Everts P.A.M.* Autologous platelet-leukocyte enriched gel. Basics and efficacy //A novel method to support soft tissue and bone healing. — Netherlands, Nuenen, 2007. — P. 25–27.

16. *Habibovic P., Sees T.M., Doel M.A. et al.* Osteoinduction by biomaterials — physicochemical and structural influences //J. Biomed. Mater. Res. — 2006. — Vol. 77A. — P. 747–762.
17. *Intini G.* The use platelet-rich-plasma in bone reconstruction therapy //Biomaterials. — 2009. — N 30. — P. 4956–4966.
18. *Marx R.E.* Platelet-Rich Plasma (PRP). What is PRP and what is not PRP //Implant Dentistry. — 2001. — Vol. 10. — P. 225–228.
19. *Simman R., Hoffmann A., Bohinc J. et al.* Role of platelet-rich plasma in acceleration of bone fracture healing //Ann. Plast. Surg. — 2008. — Vol. 61. — P. 337–344.

Сведения об авторах: *Кесян Г.А.* — доктор мед. наук, зав. отделением ортопедии взрослых; *Берченко Г.Н.* — профессор, доктор мед. наук, зав. лабораторией патологической анатомии; *Уразгильдеев Р.З.* — канд. мед. наук, старший науч. сотр. отделения ортопедии взролых; *Микелаишвили Д.С.* — врач научно-поликлинического отделения; *Шулашов Е.Н.* — аспирант отделения ортопедии взрослых.
Для контактов: Кесян Гурген Абовенович. 127299, Москва, ул. Приорова, дом 10, ЦИТО. Тел.: (495) 708–80–24. E-mail: Kesyan.gurgen@yandex.ru

© Коллектив авторов, 2011

ПЕРВЫЙ ОПЫТ ОДНОМОМЕНТНОГО ХИРУРГИЧЕСКОГО ЛЕЧЕНИЯ ПЕРЕЛОМОВ ДИСТАЛЬНОГО ОТДЕЛА КОСТЕЙ ПРЕДПЛЕЧЬЯ, ОСЛОЖНЕННЫХ КОМПЛЕКСНЫМ РЕГИОНАРНЫМ БОЛЕВЫМ СИНДРОМОМ

И.О. Голубев, А.И. Крупаткин, И.А. Кутепов, О.М. Бушуев, М.В. Меркулов, Г.Н. Ширяева, А.А. Максимов

ФГУ «Центральный научно-исследовательский институт травматологии и ортопедии им. Н.Н. Приорова» Минздравсоцразвития России, Москва

Проанализированы результаты лечения 9 больных с переломами костей предплечья в дистальном отделе, осложненными симпатически зависимой формой комплексного регионарного болевого синдрома. После выполнения клинического, рентгенологического обследования, лазерной допплеровской флоуметрии, компьютерной термографии всем пациентам в одну операционную сессию произведены открытая репозиция отломков с накостным остеосинтезом и периваскулярная симпатэктомия. Срок наблюдения составил от 4 до 7 мес. Отличный результат получен у 1 (11%) пациента, хороший — у 7 (78%), удовлетворительный — у 1 (11%) больного.

Ключевые слова: переломы дистального отдела костей предплечья, комплексный регионарный болевой синдром, периваскулярная симпатэктомия, компьютерная термография, лазерная допплеровская флоуметрия.

First Experience in one-step Surgical Treatment of Distal Forearm Bones Fractures Complicated by Regional Pain Syndrome

I.O. Golubev, A.I. Krupatkin, I.A. Kutepov, O.M. Bushuev, M.V. Merkulov, G.N. Shiryaeva, A.A. Maksimov

Treatment results for 9 patients with distal forearm fractures complicated by sympathetically dependant type of complex regional pain syndrome were analyzed. After clinical, radiologic examination, laser Doppler flowmetry, computer thermography one-step open reposition of bone fragments with osteosynthesis and perivascular sympathectomy was performed in all patients. Follow-up period made up from 4 to 7 months. Excellent results was achieved in 1 (11%) patient, good – in 7 (78%), satisfactory – in 1 (11%) patient.

Key words: distal forearm fractures, complex regional pain syndrome, perivascular sympathectomy, computer thermography, laser Doppler flowmetry.

Переломы дистального отдела лучевой кости — чрезвычайно распространенные повреждения, на которые приходится шестая часть всех переломов скелета [5]. Одним из осложнений этих переломов является комплексный региональный болевой синдром (КРБС), известный также как рефлекторная симпатическая дистрофия, алгодистрофия, синдром Зудека. КРБС проявляется постоянными болями, отеком, контрактурами кисти и пальцев. Ведущим звеном в его патогенезе является симпатическая поддержка боли, что получило прямые подтверждения в экспериментальных и клинических исследованиях [6]. Частота возникновения КРБС при переломах дистального метаэпифиза лучевой кости, по данным разных авторов, варьирует от 4 до 37%. Lidstrom [7] сообщает о развитии КРБС у 9% из 515 больных с переломами дистального отдела лучевой кости с минимальным смещением